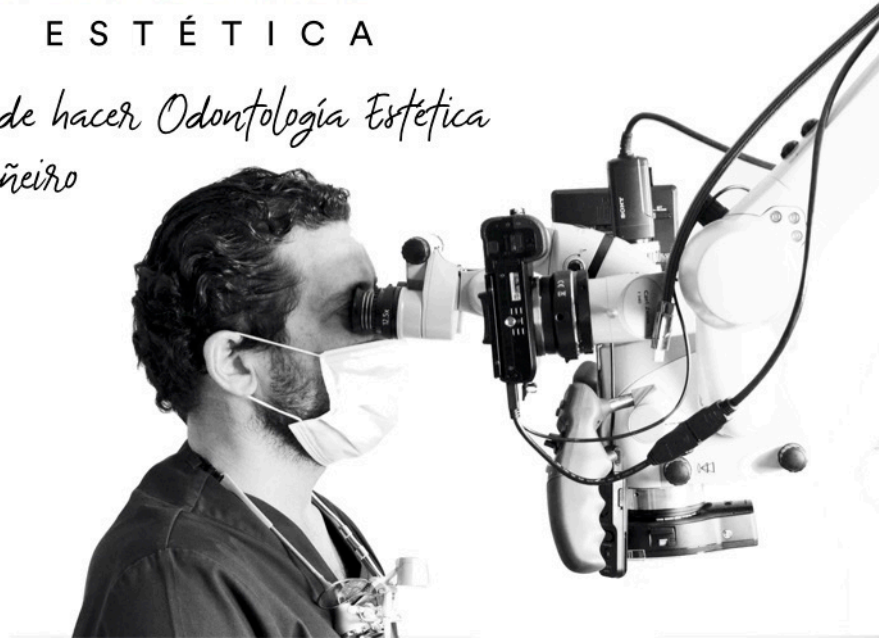

# ALL ABOUT ESTHETICS®

ODONTOLOGÍA ESTÉTICA

*Atrévete a pensar en la otra forma de hacer Odontología Estética*  
*Dr. Rafa Piñeiro*



“All About Esthetics®” es simplemente el resumen de todo el trabajo en odontología estética de mis 25 años de experiencia profesional. Las primeras ediciones de este curso eran específicamente teóricas y ahora a petición de los asistentes anteriores hemos incluido unos días para que podáis tener una parte práctica. No se pretende hacer una descripción pormenorizada de todos los protocolos, técnicas o materiales existentes en la bibliografía y en el mercado, sino de explicar en detalle cómo lo hacemos nosotros y por qué lo hacemos de este modo.

Hace ya más de diez años comencé a compaginar mi labor clínica con una labor docente a profesionales en activo. Siempre me ha motivado enormemente la formación de profesionales en activo que no buscan un título sino conocimiento clínico y opiniones basadas en la ciencia y la experiencia, para de esta forma poder mejorar de forma “real” su trabajo clínico.

Los cursos prácticos son los que más me han demandado los profesionales y a los que me he dedicado durante todo este tiempo de labor docente. Los dentistas no demandan el curso teórico porque están cansados de una retórica excesiva que no lleva a la resolución práctica de los problemas que nos encontramos en la consulta.

Por este motivo he dedicado un tiempo importante a redactar mi forma de trabajar mis protocolos de trabajo, qué novedades podemos aportar a los protocolos actualmente descritos, por qué utilizo unas técnicas y no otras, cuáles son mis materiales e instrumental preferidos, cómo gestiono la información científica... Todo ello mostrado de forma sencilla en una lectura de más de 400 páginas, acompañada de bibliografía de

referencia, y con el apoyo audiovisual de más de 500 situaciones clínicas diferentes, más de 5000 fotografías y más de 100 vídeos explicativos.

En mi opinión, todo nuestro trabajo está relacionado desde cómo hago el diagnóstico, con cómo hago las fotografías, la gestión de la información y esto está relacionado con la forma de diagnosticar un caso y a su vez con la forma de hacer las restauraciones directas que a su vez también está relacionadas con la forma de hacer las restauraciones indirectas y a su vez con la forma de hacer la cirugía estética gingival y también cómo se entiende la relación con el laboratorio. Todas y cada una de nuestras maniobras clínicas está relacionadas las unas con las otras. Normalmente estamos acostumbrados a asistir a formación específica y de diferentes materias y finalmente cada profesional se crea su propio protocolo de trabajo, en función de la información que haya podido asimilar.

El objetivo del curso es transmitir un protocolo de trabajo en el que está incluido mi trabajo clínico donde todos los temas están relacionados unos con otros. Se trata de engranar todas las piezas de un mismo rompecabezas.

Creo que poder transmitir “mi forma de ver la odontología” me hará ser mejor profesional y ayudará a todos los que quieran compartirla conmigo, a mejorar nuestro trabajo diario sirviendo además para transmitir una imagen de calidad de nuestra profesión.

Rafa Piñeiro.

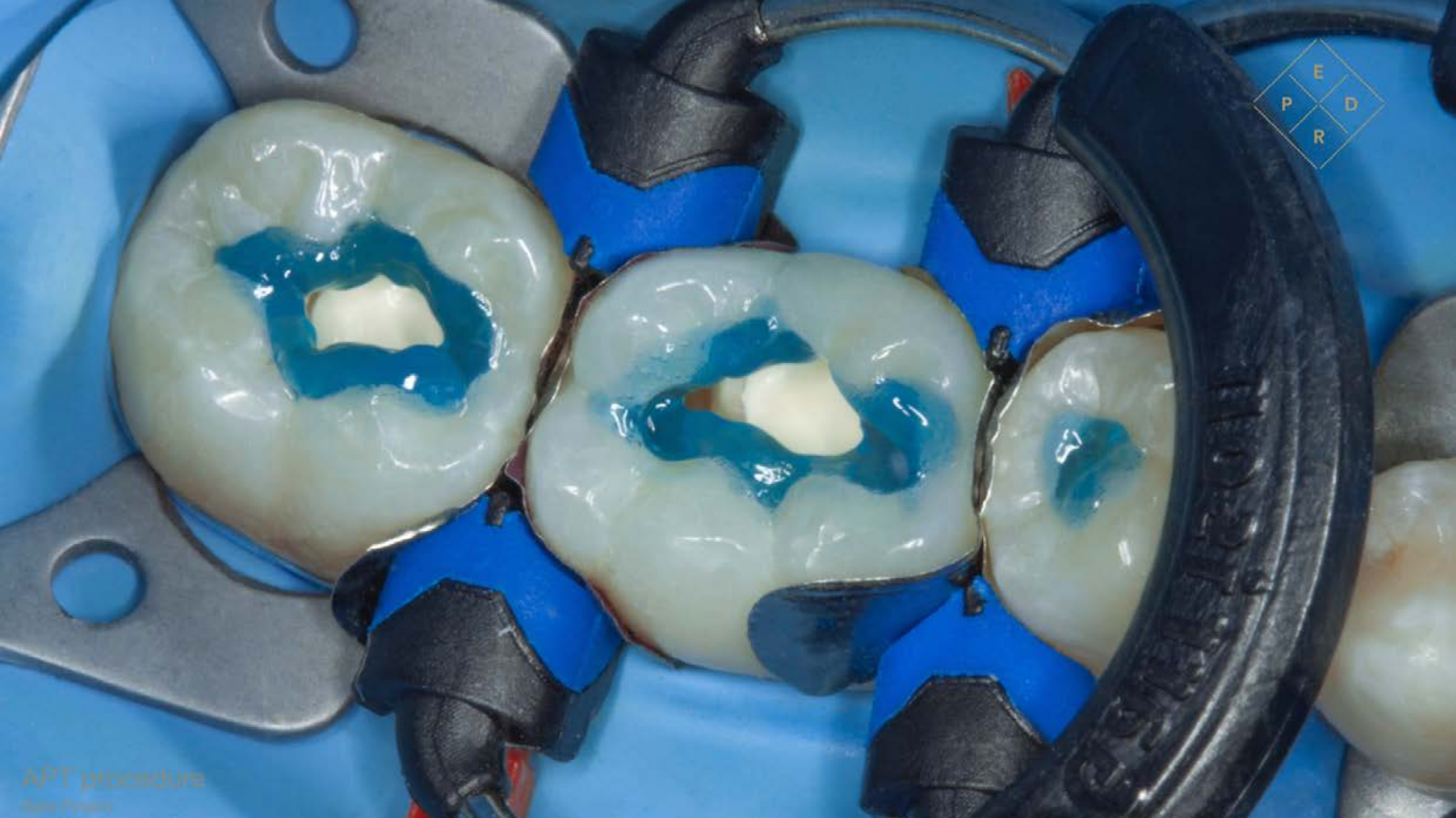

## PROGRAMA

1. Diagnóstico
2. Resinas compuestas: restauración directa
3. Cirugía estética gingival
4. Restauraciones con cerámica adherida: restauración indirecta
5. Tratamientos multidisciplinares

**#allaboutesthetics2021**

**ALL ABOUT ESTHETICS®**  
ODONTOLOGÍA ESTÉTICA



## 1. Diagnóstico

- Secuencia diagnóstica
- Toma fotográfica
- Equipo básico
- Equipo opcional
- Estudio fotográfico
- Ayuda a la fotografía intraoral
- Parámetros de cámara
- Parámetros de flash
- Parámetros objetivo
- Perfiles de cámara
- Balance de blanco personalizado
- Formato fotográfico
- Exposición
- Cartas de color
- Reproducción real del color
- Secuencia fotográfica
- Fotografía extraoral
- Fotografía intraoral
- Fotografía de estudio
- Fotografía polarizada
- Fotografía B&W
- Encuadre
- Enfoque
- Revelado fotográfico
- Gestión de material fotográfico
- Edición fotográfica
- Equipamiento para video
- Vídeo diagnóstico
- Vídeo de estudio
- Parámetros de video
- Iluminación
- Análisis fotográfico
- Determinación de planos de referencia
- Parámetros estéticos objetivos
- Parámetros estéticos subjetivos
- Toma del arco facial
- Planos de Frankfurt, Camper y Estético
- Tipos de articulador
- Montaje en articulador
- Ajustes del articulador
- Teoría del color
- El color en odontología
- Mecanismos para toma de color
- Análisis dental: formas y proporciones
- Encerado diagnóstico
- Encerado incremental
- Control de volúmenes
- Determinación de la "posición 0"
- Mock-up: tipos, diferencias y confección
- Mock-up de alta precisión
- Pruebas fonéticas
- Análisis de la información

- Presentación de la información
- Relación técnico-clínico
- Toma de decisiones
- Coordinación del equipo multidisciplinar

## 2. Resinas compuestas: restauración directa

- Adhesivos dentales
- Evolución de los adhesivos dentales
- Clasificación según su función
- Clasificación según la técnica clínica
- Estado actual de los sistemas adhesivos
- Evolución de las resinas compuestas
- Composición
- Elaboración industrial de las resinas compuestas
- Qué es un composite
- Tipos de resinas compuestas
- Estado actual de la resinas compuestas
- Composites estéticos
- Composites en bloque
- Maquillajes para composite
- Indicaciones de los maquillajes
- Utilización de maquillajes
- Solución de problemas cromáticos con maquillaje
- Acabado y pulido
- Instrumentos para acabado y pulido
- Utilización de instrumentos para acabado y pulido
- Secuencia lógica de abrillantado del composite
- Fotopolimerización
- Lámparas de polimerizar
- Mecanismo de acción
- Longitud de onda
- Intensidad
- Distancia de polimerización
- Instrumental de modelado de composite
- Matrices de contacto
- Aislamiento con dique de goma
- Clamps, porta-clamps, arco, diques
- Técnica de aislamiento
- Aislamiento absoluto
- Aislamiento absoluto personalizado
- Aislamiento relativo
- Técnica TAP (Técnica Anatómica Posterior)
- TAP directo e indirecto
- Obturación de clase I en bloque (TAP clase I)
- Obturación de clase II en bloque (TAP clase II)
- Tablet-top directa de composite
- Reconstrucción del diente endodonciado
- Tipos de pernos intraradiculares
- Ventajas y desventajas de la utilización de pernos intraradiculares
- Secuencia clínica del uso de pernos intraradiculares
- Reconstrucción de defectos de dos o más paredes
- Reconstrucción de defectos infragingivales
  - Clase V
  - Clase IV
  - Clase III
- Adhesión de fragmento dental
- Solución de lesiones cromáticas del esmalte
- Introducción a las carillas de composite
- Diferencias entre las carillas directas de composite y las carillas cerámicas
- Técnica convencional de carillas directas de composite
- Solución del diente teñido con microcarillas de composite
- Protocolo PDV (Predictible Direct Veneer) Dr. Piñeiro.
- Rejuvenecimiento dental
- Cierre de diastemas
- Tratamiento del bruxismo con carillas directas de composite
- Corrección de planos oclusales

**#allaboutesthetics2021**



### 3. Cirugía estética gingival

- Magnificación
- Qué nos aporta la magnificación
- Sistemas de magnificación
- Tipos de lupas
- Distancia de trabajo
- Campo de visión
- Profundidad de campo
- Descripción del microscopio operatorio
- Fuente de luz
- Objetivos
- Estativos
- Equipamiento adicional
- Curva de aprendizaje
- Posiciones de trabajo
- Ergonomía
- Documentación: fotografía y video
- Equipo de documentación
- Técnicas de documentación
- Gestión de la documentación
- Instrumental microquirúrgico
- Hojas de bisturí y microbisturí
- Suturas y micro-suturas
- Sutura en cirugía mucogingival: tipos de puntos de sutura
- Conceptos básicos de biología periodontal
- Recesión gingival
- Causas de la recesión gingival
- Clasificación de Miller
- Pronóstico
- Abordaje quirúrgico
- Injerto de conectivo técnica bilaminar
- Colgajo de reposición coronal
- Tratamiento de la recesión múltiple
- Técnica túnel de injerto de conectivo
- Aumento de volumen vestibular con tejido conectivo: técnica túnel
- Aumento de volumen vestibular en espacio edéntulo: técnica túnel
- Tratamiento de la recesión en ausencia de tejido queratinizado
- Obtención de injertos gingivales
- Preservación del alveolo postextracción injerto combinado ECB
- Sonrisa gingival
- Causas de la sonrisa gingival
- Erupción pasiva alterada: tratamiento quirúrgico
- Alargamiento coronario
- Remodelación maxilar
- Vestibuloplastia
- Tinciones gingivales: tipos y tratamiento
- Implante en la zona estética
- Posición tridimensional del implante
- Tipo de implante en la zona estética
- Implante inmediato vs implante diferido
- Carga inmediata



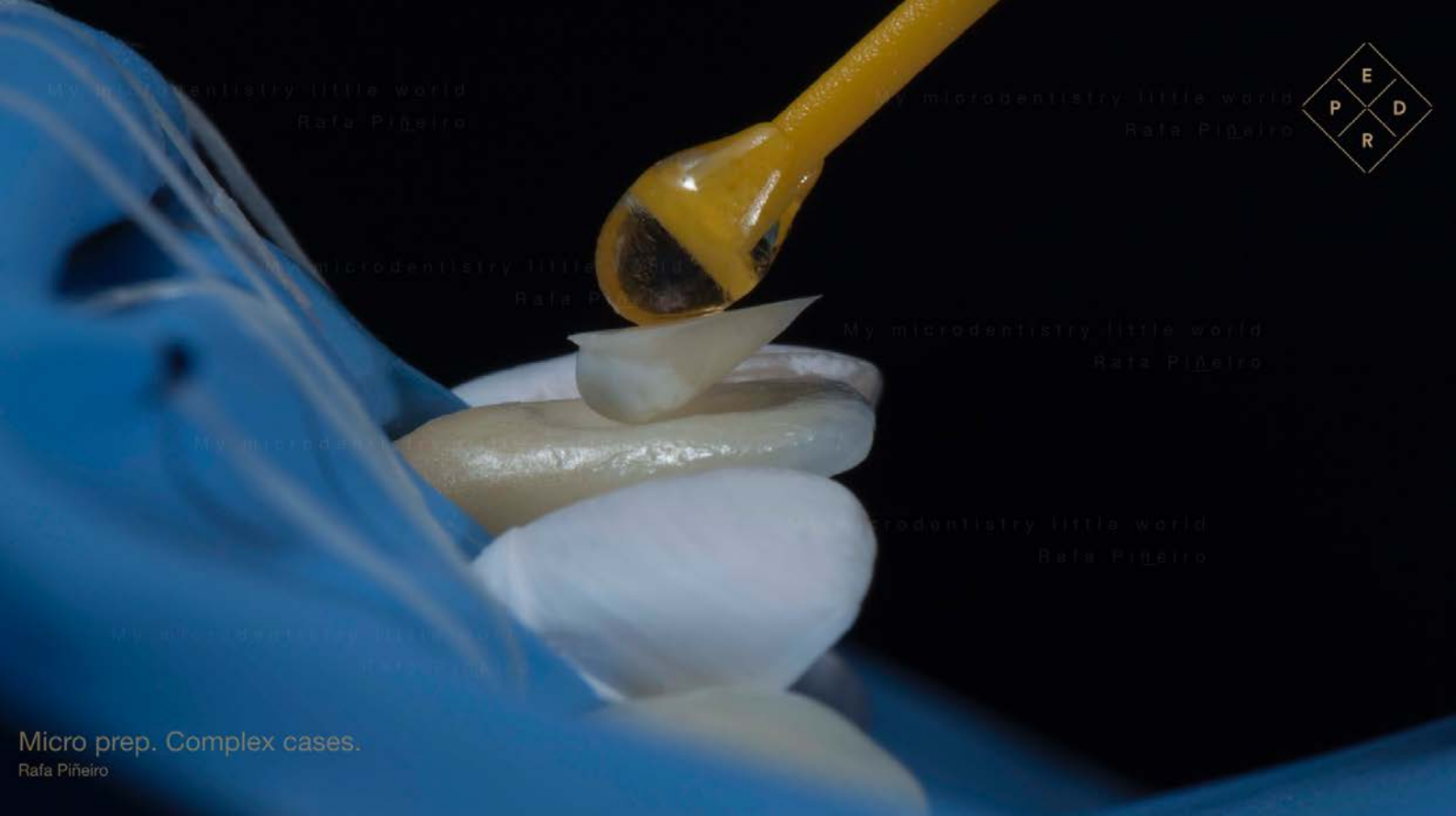
Opalescence  
Rafa Piñeiro

- Tratamiento de la recesión gingival en implantes
- Problemas de la implantología en la zona estética

#### 4. Restauraciones con cerámica adherida: restauración indirecta.

- Preparación dental
- Cómo conseguir un tallado de calidad
- Tallado para coronas posteriores
- Tallado para coronas anteriores
- Tallado para carillas
- Tallado para carillas fina
- Tallado para carillas oclusales
- Tallado para inlay
- Tallado para onlay
- Tallado para cierre de espacios
- Tallado para puentes Maryland
- Tallado para restauraciones sin preparación
- Guías para tallado
- Mock-up para tallado
- Instrumental para tallado
- Tallado simplificado
- Secuencias clínicas de tallado
- Tallado interproximal
- Tallado marginal
- Tallado palatino
- Tallado incisal
- Calibres de tallado
- Sellado inmediato de la dentina
- Sellado inmediato de la dentina (nuevo protocolo Dr. Piñeiro)
- Elevación del margen profundo
- Diseño optimizado de cavidad
- Impresión
- Materiales de impresión
- Instrumental para impresión
- Cubeta individual
- Hilo retractor
- Tratamiento del hilo retractor
- Colocación del hilo retractor
- Técnica de doble hilo retractor
- Control del hilo retractor
- Hilo retractor y biotipo gingival
- Hilo retractor y tipo de preparación
- Impresión con doble hilo
- Impresión con hilo simple
- Impresión sin hilo retractor
- Impresión con dique de goma
- Impresión parcial
- Impresión en situaciones desfavorables
- Impresión arcada completa
- Impresión combinada preparación dental e implantes
- Secuencia clínica de impresión



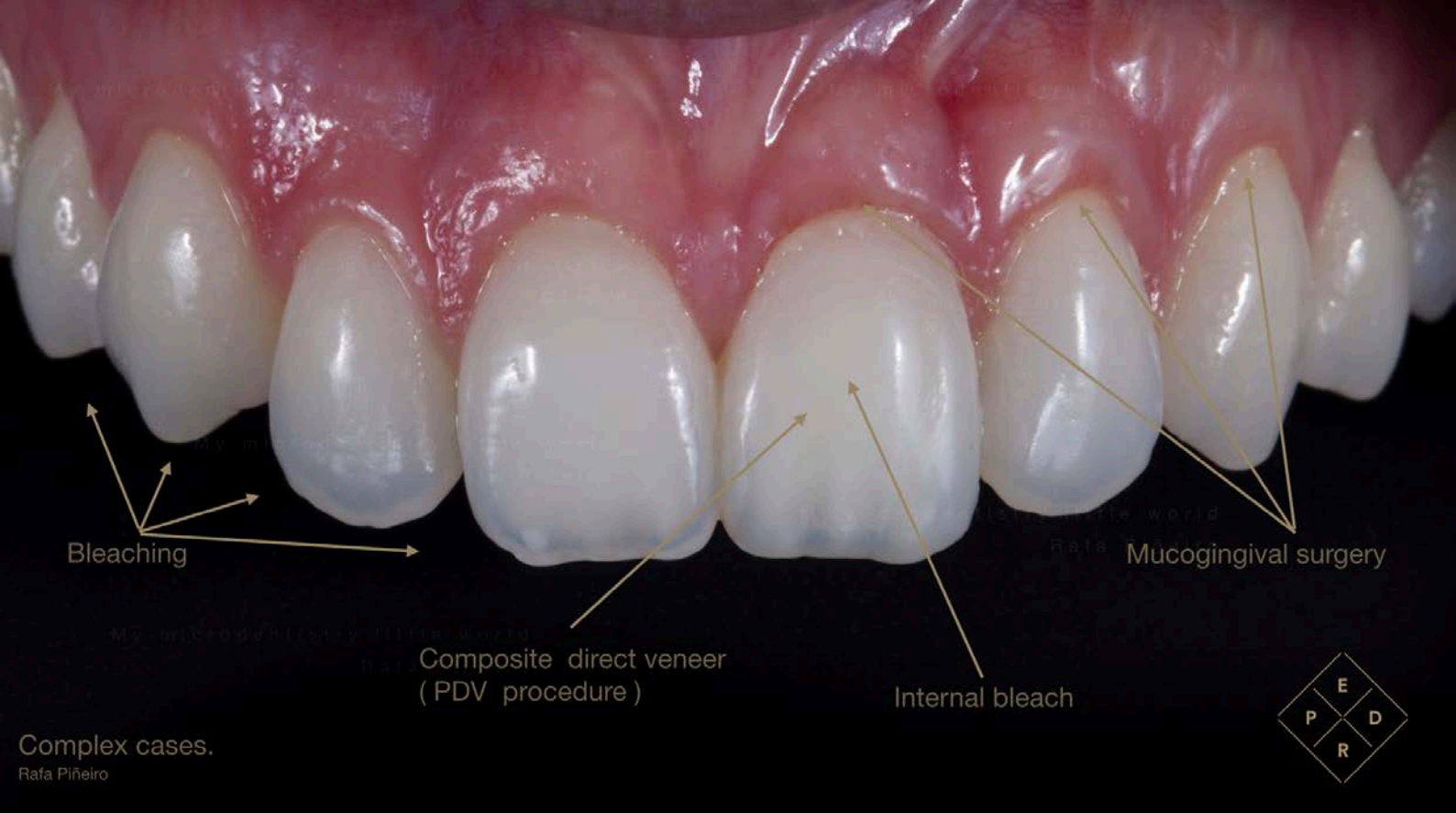


## Micro prep. Complex cases.

Rafa Piñeiro

- Control de la impresión
- Tratamiento de la impresión
- Errores de impresión
- Restauración provisional
- Resinas para la confección del provisional
- Cómo conseguir un provisional de calidad
- Instrumental para la confección de provisionales
- Provisional directo
- Provisional indirecto
- Provisional de calibre fino
- Técnica provisional de doble resina (Dr. Piñeiro)
- Ajuste del provisional
- Cementado del provisional
- Acabado del provisional
- Errores en el provisional
- Provisional para coronas
- Provisional para prótesis parcial fija
- Provisional para implantes
- Provisional combinado
- Fase de laboratorio
- Materiales cerámicos
- Materiales resinosos
- Materiales híbridos
- Clasificación de las prótesis según su confección técnica
- Proceso de inyección
- Proceso de estratificación
- Proceso de fresado
- Protocolo Estético en Bizcocho (Dr. Piñeiro)
- Control del alineamiento dental
- Control de la textura dental
- Control del matiz cromático
- Adhesión
- Sinaloa
- Adhesión dentinaria
- Clasificación de los cementos dentales
- Cementos autoadhesivos
- Cementos fotopolimerizables
- Cementos duales
- Estado actual de los cementos dentales
- Sustratos adhesivos
- Materiales adheribles
- Acondicionado de los sustratos y materiales adheribles
- Protocolos de cementado
- Cementado de coronas
- Cementado de prótesis parcial fija
- Cementado de carillas
- Cementado de micro-carillas
- Cementado de fragmentos cerámicos
- Cementado de carillas oclusales
- Cementado de inlay & onlay
- Control de la cementación adhesiva
- Problemas cromáticos en el tratamiento con carillas
- Ajuste oclusal
- Mantenimiento

- Problemas en los tratamientos con cerámica adherida
- Adhesión de fragmento cerámico
- Reparación de fractura cerámica con resina compuesta
- Blanqueamiento vital
- Blanqueamiento no vital
- Blanqueamiento radicular
- Tinciones por tetraciclinas grado III-IV
- Tinciones por restos de material restaurador
- Enmascaramiento de pernos metálicos
- Introducción a la odontología digital
- Casos complejos: secuencia clínica completa
- Rehabilitación mínimamente invasiva del paciente bruxista
- Erosión, abrasión y atrición
- Tratamiento combinado ortodoncia-prostodoncia
- Implantes malposicionados
- Rehabilitación completa con implantes y provisional inmediato
- Rehabilitación estético-funcional del paciente periodontal
- Avulsión dental
- Retratamiento protésico
- El incisivo central superior
- Retratamiento de carillas de composite
- Corrección protésica de problemas oclusales
- Corrección protésica de asimetrías oclusales
- Solución de iatrogenias odontológicas



## 5. Tratamientos multidisciplinarios.

- Incisivo central superior
  - Ausencia
  - Fractura
  - Tinción
  - Recambio de corona antigua
  
- Frente anterosuperior
  - Ausencias dentales individuales, múltiples
  - Remodelación del maxilar
  - Traumatismos
  - Tinción severa
  - Abrasión anterior
  - Corrección de planos: sagital, frontal y transversal
  
- Rehabilitación completa
  - Colapso oclusal
  - Bruxismo
  - Tetraciclinas tipo III y IV
  - Tratamientos con implantes, patología implantaria: malposición, periimplantitis
  - Problema mucogingivales
  
- Coordinación y ejecución de tratamientos multidisciplinarios.